

標準撮影部位

撮影の順番は問わないが、網羅性の高い客観的に判定できる画像を記録する。

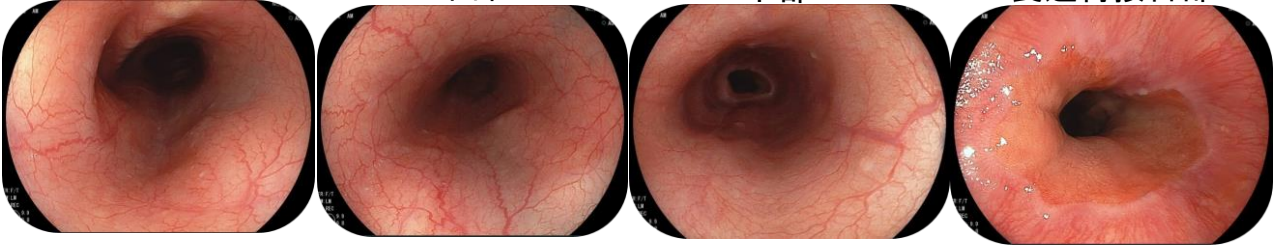
食道

上部

中部

下部

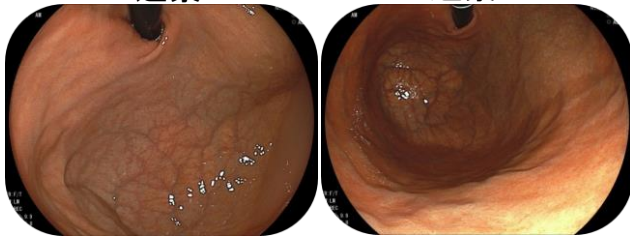
食道胃接合部



穹窿部

近景

遠景

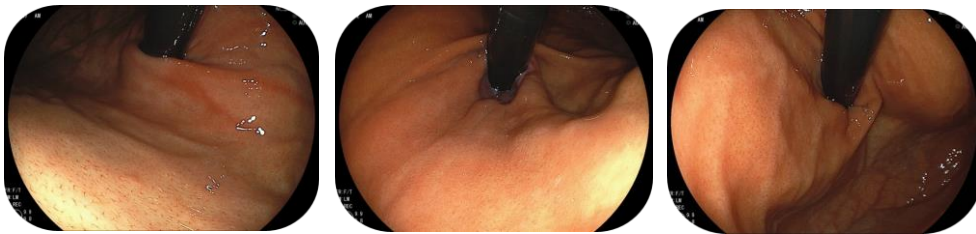

噴門部

前壁

小弯

後壁



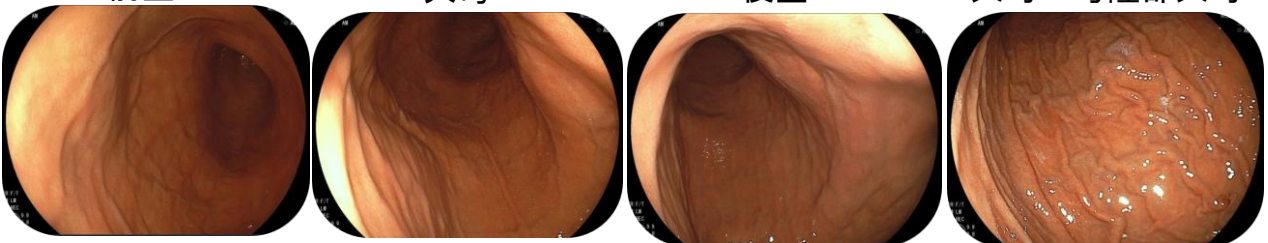
胃体上部

前壁

大弯

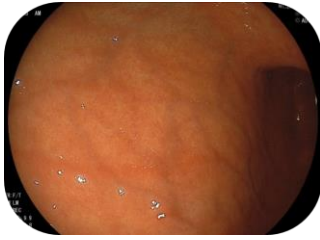後壁

大弯～穹窿部大弯

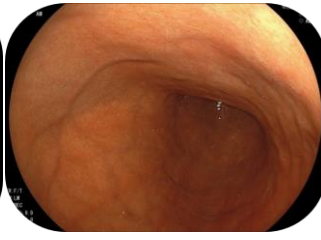

胃体中部

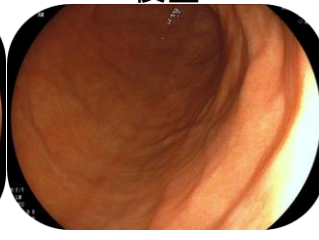前壁



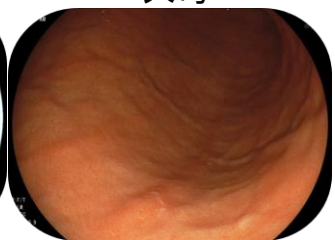小弯



後壁

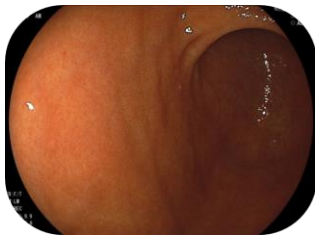


大弯

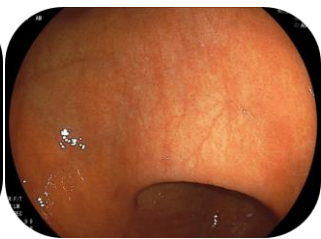

胃体下部

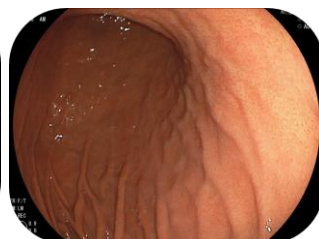前壁



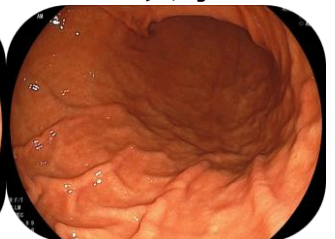小弯



後壁

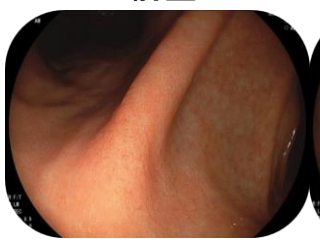


大弯

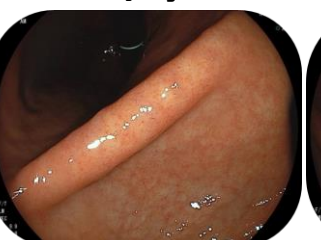

胃角部

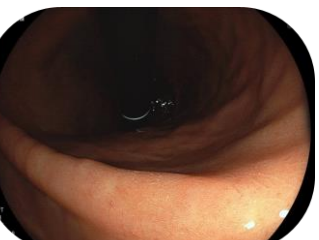前壁



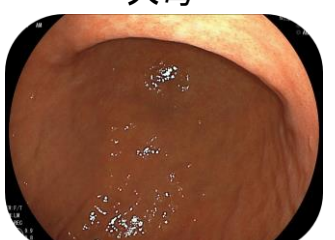小弯



後壁

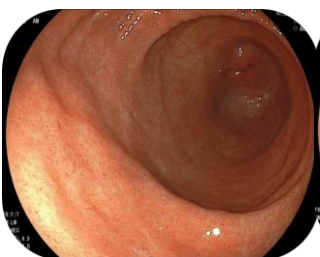

大弯

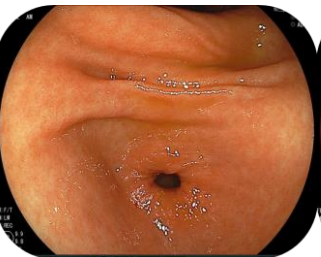


前庭部

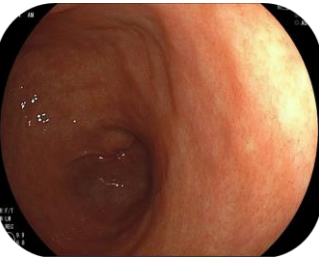
前壁



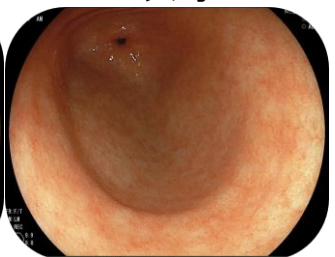小弯



後壁



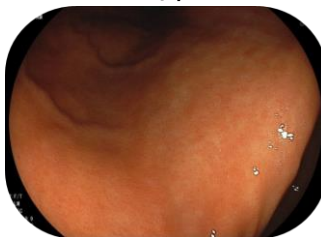大弯



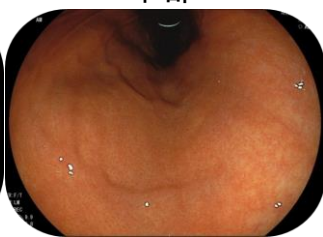Jターン (胃体部見上げ)

胃体部小弯前壁寄り

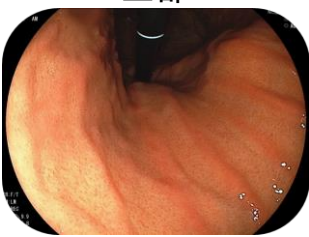下部



中部

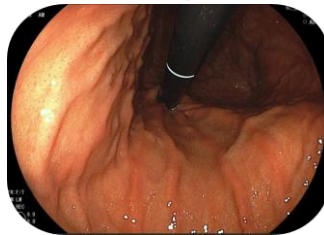


上部

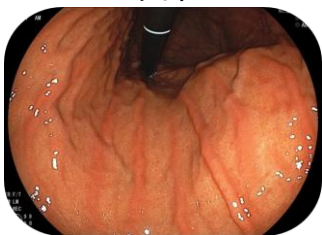


胃体部小弯後壁寄り

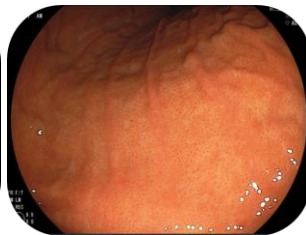上部



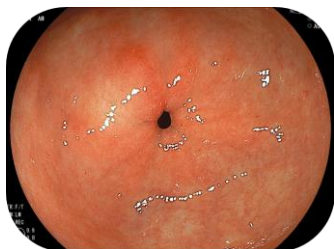
中部



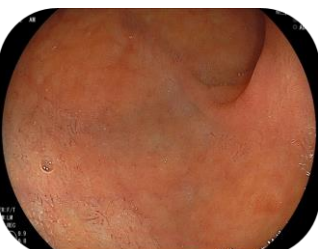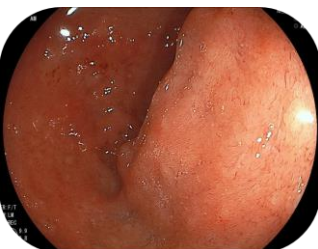
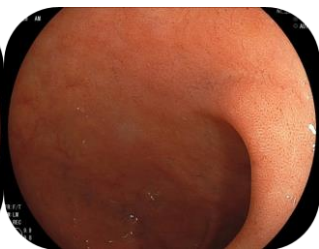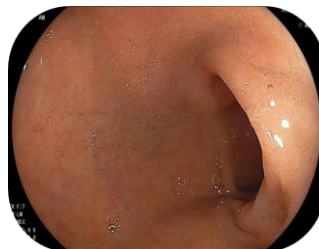下部



幽門輪(幽門前庭部)



十二指腸球部(小弯、大弯、後壁、前壁が記録できれば4枚でなくても可)



十二指腸下行脚(観察は必須ではない)

